УДК 57.084.1

РОЛЬ OPISTHORCHIS FELINEUS В ИНДУКЦИИ РАКА ЖЕЛЧНЫХ ПРОТОКОВ

© Г. А. Максимова,[1,] * Н. А. Жукова,[2] Е. В. Кашина,[1] М. Н. Львова,[1] А. В. Катохин,[1] Т. Г. Толстикова,[2] В. А. Мордвинов[1]

[1] Институт цитологии и генетики СО РАН
пр. ак. Лаврентьева, 10, Новосибирск, 630090
* E-mail: maksimova@bionet.nsc.ru
[2] Новосибирский институт органической химии им. Н. Н. Ворожцова СО РАН
пр. ак. Лаврентьева, 9, Новосибирск, 630090
Поступила 09.03.2014

Исследована роль печеночного сосальщика *Opisthorchis felineus* в индукции злокачественных опухолей желчных протоков у золотистых хомячков *Mesocricetus auratus*. Работа была сфокусирована на оценке канцерогенного потенциала паразитарной инвазии как таковой и сочетанного действия *O. felineus* и диметилнитрозамина (ДМН). Согласно данным гистологического исследования у животных, испытавших только паразитарное воздействие, развивались значительные гиперпластические и диспластические изменения желчных протоков. У животных, подверженных сочетанному действию *O. felineus* и ДМН, такие патологические изменения желчных протоков были более выражены. К 18-й неделе эксперимента у всех животных этой группы были обнаружены злокачественные опухоли желчевыводящих протоков. На основании полученных данных можно заключить, что паразитарная инвазия является промотором в ДМН-инициированном двухстадийном холангиокарциногенезе. Данные исследования могут быть использованы при определении группы канцерогенности для *O. felineus* по классификации Международного агентства по исследованию рака.

Ключевые слова: *Opisthorchis felineus*, диметилнитрозамин, *Mesocricetus auratus*, холангиокарцинома.

Описторхоз — заболевание, вызываемое паразитами рода *Opisthorchis* Blanchard, 1895 (Platyhelminthes: Trematoda: Opisthorchiidae). Медицинское значение имеют такие виды, как *Clonorchis sinensis* Cobbold, 1875, *Opisthorchis viverrini* Poirier, 1886 и *Opisthorchis felineus* Rivolta, 1884 (Lim, 2011). *O. felineus* особенно широко распространен в Западной Сибири, встречается в европейской части России, а также в других странах Центральной и Восточной Европы. Зараженность населения *O. felineus* в эндемичных районах достигает 80 % (Mordvinov, Furman, 2010). Для *O. viverri-*

ni известно, что в районах с высокой зараженностью описторхозом увеличен показатель возникновения холангиокарциномы (Sripa et al., 2007, 2012). Эта связь была неоднократно подтверждена на животных моделях сочетанного влияния паразита и диметилнитрозамина (Thamavit et al., 1978; Flavell, Lucas, 1982, 1983; Thamavit et al., 1987). В связи с этим Международное агентство по исследованию рака (МАИР) классифицировало *O. viverrini* как канцероген первой группы (IARC..., 1994). Подобные исследования также проводились для *C. sinensis*. Способность этого вида индуцировать холангиокарциному также была доказана на животных моделях (Lee et al., 1993, 1994). Кроме того, была установлена связь между клонорхозом и высокой частотой возникновения холангиокарциномы у людей (Hou, 1956; Belamaric, 1973; Lim et al., 2006). В результате *C. sinensis* был включен в список канцерогенов первой группы (IARC..., 2012).

O. felineus на данный момент по классификации МАИР отнесен к канцерогенам третьей группы (IARC..., 2012). Исследования канцерогенного потенциала *O. felineus* на животных представлены единичными работами (Истомина, 1995; Бычков и др., 2003). Однако недавно сравнительный гистологический анализ выявил, что паразитирование *O. felineus* приводит к более серьезным повреждениям желчных протоков и более сильной воспалительной реакции, чем в случае с *O. viverrini* (Lvova et al., 2012).

Целью данной работы является изучение на гистологическом уровне последствий хронического описторхоза, вызванного *O. felineus* при моделировании этого заболевания с использованием золотистых хомячков. Задачи исследования — оценка канцерогенного потенциала паразитарной инвазии как таковой и сочетанного действия *O. felineus* и диметилнитрозамина (ДМН).

МАТЕРИАЛ И МЕТОДИКА

Естественно зараженные язи *Leuciscus idus* Linnaeus, 1758 были пойманы в р. Обь, в черте г. Новосибирска. Метацеркарии выделяли из подкожной мышечной ткани рыб, обработанной раствором пепсина (Sripa, Kaewkes, 2000).

В работе было использовано 75 хомячков вида *Mesocricetus auratus* Waterhouse, 1839 возраста 6—8 недель, предоставленных SPF-виварием г. Пущино (РФ). Животных содержали по 5 особей в клетке при стандартных условиях на стоковой диете и воде ad libitum.

Животные были разделены на 4 группы: (I) контроль — 15 особей, (II) животные, получавшие ДМН — 20 особей, (III) животные, зараженные *O. felineus* — 20 особей и (IV) животные, подвергнутые сочетанному воздействию ДМН и *O. felineus* — 20 особей. Заражение хомячков проводили перорально 50 метацеркариями *O. felineus*. Через месяц проверяли заражение животных модифицированным методом эфиро-уксусной копроовоскопии (Павлюков, Березанцев, 1991). Раствор ДМН в концентрации 12.5 ppm готовили, добавляя 25 мкл 100 % ДМН в 2 л питьевой воды. Доза выбрана в соответствии с данными других авторов (Thamavit et al., 1987; Tesana et al., 2000; Songserm et al., 2009). После подтверждения заражения хомячкам из групп II и IV вместо питьевой воды ежедневно давали свежий

раствор ДМН ad libitum в течение всего срока эксперимента. Общая длительность эксперимента — 30 недель.

На 10-й неделе после начала эксперимента проводили взвешивание хомячков и их печени у 4 животных из I группы, у 6 животных из II—IV групп в каждой. Уровень значимости различий веса хомячков и абсолютного и относительного веса печени между контрольной и экспериментальными группами оценивали с помощью критерия Манна-Уитни. Аналогичные процедуры повторяли на 18-й и 30-й неделях. Печень фиксировали в забуференном 10%-ном формалине. После фиксации в течение 16—18 ч при 4 °С образцы обезвоживали в серии возрастающего градиента этилового спирта и ксилола, затем помещали в парафиновые блоки. С блоков делали срезы по 4 мкм толщиной, которые окрашивали гематоксилином и эозином и исследовали под световым микроскопом. Протокол экспериментальных работ был одобрен комиссией по биоэтике Института цитологии и генетики, протокол № 7 от 19 декабря 2011 г.

РЕЗУЛЬТАТЫ

Анализ веса животных не выявил достоверных различий у экспериментальных групп (II—IV) по отношению к контрольной группе.

Средний вес печени (абсолютный и относительный) у хомячков II—IV групп был больше по сравнению с I группой. Анализ этих показателей выявил, что различия, выявленные у хомячков II группы относительно I группы, достоверны не на всех сроках эксперимента. В то время как у животных, зараженных описторхом (группы III и IV), эти показатели достоверно различались на всех сроках эксперимента по сравнению с контрольной группой (см. таблицу).

При макроскопическом исследовании печени животных контрольной группы на всех сроках эксперимента патологических изменений выявлено не было (рис. 1, *А*, см. вкл.).

Во II группе наблюдалась следующая динамика в морфологии печени: на 10-й неделе — отличий от контрольных животных нет, на 18-й неделе — цвет печени становился более бледным и желтым, на 30-й неделе — края печени становились неровными, а на поверхности печени двух из шести животных появлялись плотные бугристые бело-желтые (на рисунке светлые) образования с неровными контурами (рис. 1, *Б*).

В III группе на 10-й неделе у всех животных было замечено резкое расширение, а также утолщение стенок внепеченочных желчных протоков. Желчный пузырь был увеличен, имел неровные края, утолщенные стенки, иногда был заполнен темно-зеленой желчью. К тому же увеличивалась плотность печени и уменьшалась ее эластичность. На 18-й неделе край печени становился немного неровным, а поверхность слегка бугристой с мелкими белыми пятнами. Также появились небольшие расширения наполненных темной желчью внутрипеченочных желчных протоков, которые на 30-й неделе уже часто сильно увеличены (рис. 1, *В*).

В IV группе на 10-й неделе внепеченочные желчные протоки и желчный пузырь также были сильно расширены и имели утолщенные стенки, как и в III группе. Также увеличивалась плотность печени и уменьшалась

Количественные данные по весу хомячков *Mesocricetus auratus* и их печени (среднее ± стандартное отклонение)

Quantitative data for weights of hamsters *Mesocricetus auratus* and their livers (mean ± standard deviation)

Недели	I группа			II группа		
	Вес хомячка, г	Абсолютный вес печени, г	Относительный вес печени, %	Вес хомячка, г	Абсолютный вес печени, г	Относительный вес печени, %
10	72.6 ± 6.6	2.40 ± 0.39	3.33 ± 0.59	83.6 ± 8.2	3.15 ± 0.29*	3.78 ± 0.08
18	90.6 ± 5.5	3.13 ± 0.08	3.47 ± 0.27	97.8 ± 6.0	3.97 ± 0.48*	4.05 ± 0.34*
30	90.2 ± 5.5	3.41 ± 0.41	3.79 ± 0.41	96.4 ± 19.9	4.22 ± 1.01	4.36 ± 0.49

Продолжение таблицы

Недели	III группа			IV группа		
	Вес хомячка, г	Абсолютный вес печени, г	Относительный вес печени, %	Вес хомячка, г	Абсолютный вес печени, г	Относительный вес печени, %
10	78.2 ± 6.4	4.15 ± 0.36*	5.33 ± 0.42*	89.7 ± 7.9*	5.12 ± 0.29*	5.74 ± 0.60*
18	84.9 ± 9.3	4.82 ± 0.56*	5.69 ± 0.58*	96.5 ± 7.0	5.95 ± 0.68*	6.16 ± 0.45*
30	94.9 ± 6.4	5.08 ± 0.76**	5.40 ± 1.01**	104.8 ± 30.3	10.23 ± 3.99**	9.59 ± 1.66**

Примечание. Уровни достоверных отличий от контрольной группы отмечены количеством звездочек: * — $P < 0.05$; ** — $P < 0.01$.

ее эластичность. На 18-й неделе состояние IV группы было похоже на состояние III группы, однако цвет печени становился более бледным и желтым. На 30-й неделе печень у животных IV группы была почти вдвое крупнее печени контрольных животных. Она была неоднородная, грубая, мелкобугристая с большим количеством желтых пятен. На поверхности печени у всех хомячков также были найдены плотные бугристые бело-желтые (на рисунке светлые) образования с неровными краями (рис. 1, *Г*), похожие на таковые у животных II группы.

При гистологическом исследовании печени животных I группы на всех сроках эксперимента в портальных зонах желчные капилляры, вены и артерии имели типичное строение, признаков патологической инфильтрации и фиброза не было выявлено (рис. 2, *А*, *Д*, *И*, см. вкл.).

На 10-й неделе во II группе выявлялись мелковезикулярная липидная инфильтрация, гидропическая дистрофия и очаговая дискомплектация печеночных балок. В очагах дискомплектации был выражен ядерный и клеточный полиморфизм гепатоцитов. В паренхиме выявлялись мелкоочаговые некрозы гепатоцитов как в перипортальных, так и в центролобулярных отделах ацинуса. Перипортально располагались мелкие лимфоцитарные инфильтраты (рис. 2, *Б*). На 18-й неделе повышалась степень дисплазии гепатоцитов, встречались узловые образования крупноклеточных гепатоцитов. Также было заметно увеличение лимфоцитарных инфильтратов. В паренхиме встречалась небольшая пролиферация желчных капилля-

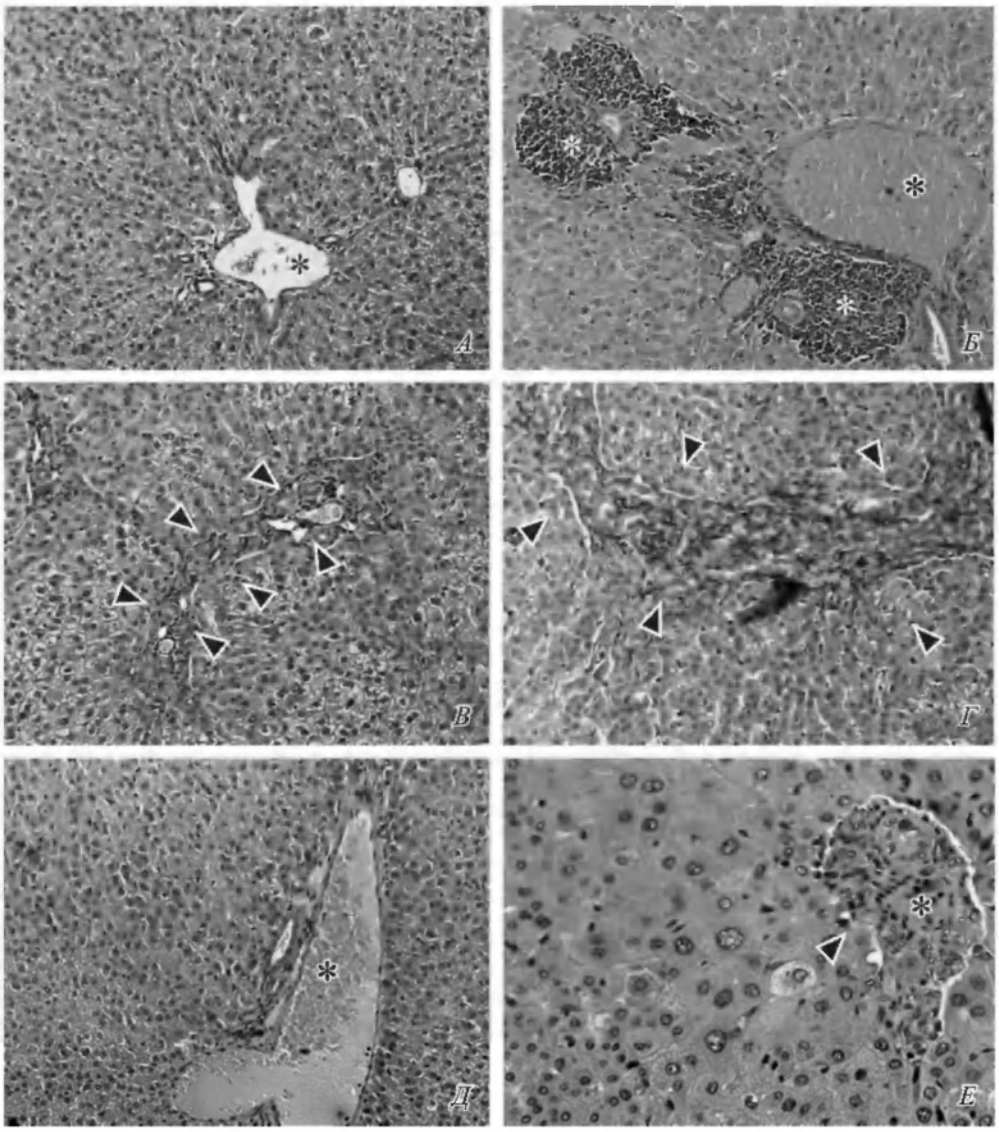

Рис. 2. Микрофотографии печени. Окраска гематоксилином и эозином.

А — группа I, неделя 10, ×200. Портальный тракт. *Б* — группа II, неделя 10, ×200. Перипортальные лимфоцитарные инфильтраты. В — группа III, неделя 10, ×200. Пролиферация желчных протоков. *Г* — группа IV, неделя 10, ×200. Пролиферация желчных протоков. *Д* — группа I, неделя 18, ×200. Портальный тракт. *Е* — группа II, неделя 18, ×400. Пролиферация желчных протоков. *Ж* — группа III, неделя 18, ×200. Пролиферация желчных протоков. *З* — группа IV, неделя 18, ×200. Фрагмент холангиокарциномы. *И* — группа I, неделя 30, ×400. Портальный тракт. *К* — группа II, неделя 30, ×200. Фрагмент холангиокарциномы. *Л* — группа III, неделя 30, ×200. Патологический рост кровеносных сосудов среди желчных протоков. *М* — группа IV, неделя 30, ×200. Фрагмент холангиокарциномы. Черными стрелками показана пролиферация желчных протоков. Белыми звездами показаны лимфоцитарные инфильтрации, черными звездами показаны кровеносные сосуды.

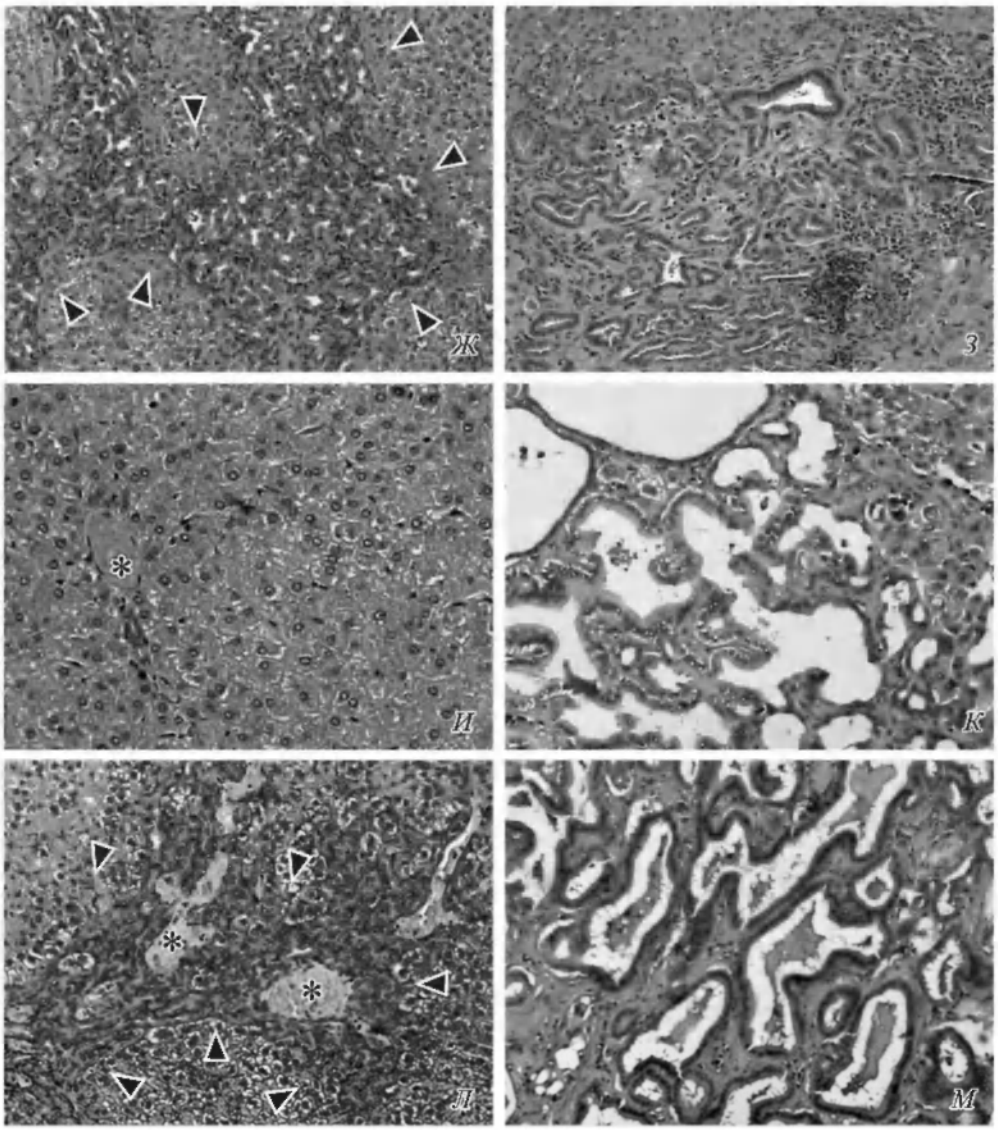

Fig. 2. Microphotographs of livers. H & E stain.

А — group I, week 10, ×200. Portal area. *Б* — group II, week 10, ×200. Periportal limphocytic infiltration. *В* — group III, week 10, ×200. Bile duct proliferation. *Г* — group IV, week 10, ×200. Bile duct proliferation. *Д* — group I, week 18, ×200. Portal area. *Е* — group II, week 18, ×400. Bile duct proliferation. *Ж* — group III, week 18, ×200. Bile duct proliferation. *З* — group IV, week 18, ×200. Fragment of cholangiocarcinoma. *И* — group I, week 30, ×400. Portal area. *К* — group II, week 30, ×200. Fragment of cholangiocarcinoma. *Л* — group III, week 30, ×200. Pathological growth of blood vessels between bile ducts. *М* — group IV, week 30, ×200. Fragment of cholangiocarcinoma. Black arrows show bile duct proliferation. White asterisk show lymphocytic infiltrations, black asterisk show blood vessels.

ров (рис. 2, *Е*). На 30-й неделе пролиферация желчных протоков приводила к образованию холангиоцеллюлярной опухоли печени (рис. 2, *К*).

В III группе на 10-й неделе просветы долевых желчных протоков были резко расширены, в них были заметны половозрелые особи паразита. Стенки желчных протоков были резко утолщены за счет перидуктального фиброза, выстланы активно пролиферирующим высоким призматическим эпителием, заметны бокаловидные клетки. Перипортально была выражена лимфоцитарно-эозинофильная инфильтрация. Замечена пролиферация желчных протоков и овальных клеток, формировавшая трубчатые и железистые структуры с тонкими прослойками соединительной ткани (рис. 2, *В*). В гепатоцитах выявлялась мелкоочаговая гидропическая дистрофия, а в центролобулярных отделах паренхимы — единичные фокальные некрозы. Обращало на себя внимание большое количество двухъядерных гепатоцитов, а также отложения в гепатоцитах пигмента темно-коричневого цвета. К 18-й неделе наблюдалась значительная пролиферация желчных протоков в зонах портальных трактов. Найденные разрастания проникали между гепатоцитами и образовывали ложные дольки в печени (рис. 2, *Ж*). В гепатоцитах развивалась баллонная дистрофия. В расширенных желчных протоках выраженность гиперпластических процессов усиливалась. Также в просветах желчных протоков выявлялись полипозные разрастания различной величины, частично или полностью обтурировавшие желчный проток. Полипы состояли преимущественно из фибробластов, окруженных прослойками коллагеновых волокон, кроме того они были инфильтрированы яйцами паразита и темным пигментом. Некоторые полипы были покрыты кубическим или призматическим эпителием, преимущественно у их основания. Крупные полипы имели некротические очаги. На 30-й неделе отмечался патологический рост кровеносных сосудов среди желчных протоков (рис. 2, *Л*). Кроме того, обнаруживался материал полипов в стенках желчных протоков.

В IV группе на всех этапах эксперимента по сравнению с III группой резко усиливалась выраженность гиперпластических процессов. С 10-й недели стенки желчных протоков были заметно утолщены из-за перидуктального фиброза, а также изнутри явно была заметна гиперплазия и метаплазия эпителия по кишечному типу, отмечалось значительное количество бокаловидных клеток. Пролиферация желчных протоков была значительней, чем в III группе (рис. 2, *Г*). Овальные клетки и желчные протоки окружались значительным количеством лимфоцитов и фибробластов. В гепатоцитах преобладала жировая, гидропическая и баллонная дистрофия. Также в них был заметен темно-коричневый пигмент. Мелкоочаговые некрозы в паренхиме инфильтрировались лимфоцитами и эозинофилами. Отмечалась более масштабная дискомплектация печеночных балок и дисплазия гепатоцитов, чем во II группе. На 18-й неделе наблюдалась ярко выраженная дисплазия гепатоцитов. В паренхиме печени были заметны значительные лимфоцитарные инфильтрации и масштабная пролиферация желчных протоков. Дуктулы образовывали широкие поля, соединяли портальные тракты, отделяли ложные дольки, как и в III группе. Была найдена дифференцированная холангиоцеллюлярная карцинома, образованная трубчатыми структурами из кубического и призматического эпителия с прослойками соединительной ткани. Опухоли был свойствен инфильтра-

тивный рост (рис. 2, *3*). К тому же в просветах желчных протоков замечались полипозные разрастания, аналогичные найденным в III группе. К 30-й неделе размер опухолей увеличивался за счет инфильтративного роста вновь образованных дуктул, а также расширения последних (рис. 2, *М*). Кроме того, так же как и в III группе, наблюдался материал полипов в стенках желчных протоков.

ОБСУЖДЕНИЕ

В нашей работе не выявлено влияния *O. felineus* и/или ДМН на вес животных в отличие от исследований других авторов, проведенных с *O. viverrini* и *C. sinensis* (Thamavit et al., 1978; Flavell, Lucas, 1983; Lee et al., 1993). Было показано самостоятельное воздействие ДМН и *O. felineus* на средний вес печени (абсолютный и относительный), при этом большее влияние на средний вес печени оказывает инвазия *O. felineus*. Самое существенное увеличение среднего веса печени наблюдается при сочетанном воздействии *O. felineus* и ДМН. Полученные в нашей работе данные по распределению степени влияния на средний вес печени аналогичны полученным ранее данным для *O. viverrini* и *C. sinensis* (Thamavit et al., 1978; Lee et al., 1993).

При макроскопическом исследовании печени хомячков, находившихся под влиянием ДМН, найдено изменение цвета печени, ее плотности, формы края, появление опухолей, при этом размеры органа не меняются значительно (Thamavit et al., 1978; Lee et al., 1993, 1994). Таким образом, ДМН не является агентом, стимулирующим заметную пролиферацию клеток печени. *O. felineus* наносит явные механические повреждения печени, приводя к резкому расширению и увеличению вне- и внутрипеченочных протоков и бугристости поверхности печени (Бычков и др., 2003). Скопление желчи в желчных протоках свидетельствует о холестазе. Кроме вышеупомянутого, в группах III и IV (инфестация *O. felineus)* выявлена гепатомегалия, что свидетельствует о способности *O. felineus* вызывать пролиферацию клеток печени. Степень изменений в печени у животных, подверженных совместному влиянию *O. felineus* и ДМН, намного больше, чем у остальных групп. Это свидетельствует о синергизме экспериментальных факторов — *O. felineus* и ДМН. Найденные изменения в печени, появившиеся под влиянием *O. felineus* и при сочетанном воздействии паразита с ДМН, схожи с изменениями в печени, сформировавшимися в соответствующих экспериментах с *O. viverrini* и *C. sinensis* (Thamavit et al., 1978; Lee et al., 1993, 1994).

Гистологическое исследование печени выявило, что при введении ДМН наблюдались лимфоцитарная инфильтрация, дисплазия гепатоцитов, пролиферация желчных протоков. Эти изменения, развившиеся в печени, в целом совпадают с полученными ранее данными о влиянии этого вещества (Thamavit et al., 1978; Flavell, Lucas, 1982; Lee et al., 1993). Известно, что развитие малигнизированных образований желчных протоков под влиянием ДМН отмечалось на 31-й неделе (7-м мес.) (Songserm et al., 2009) или на 40-й неделе (Thamavit et al., 1987), что и было обнаружено нами в группе II на 30-й неделе. Найденные патоморфологические черты

еще раз подтверждают роль ДМН как инициатора в канцерогенезе опухолей печени (Flavell, Lucas, 1982; Lee et al., 1993; Истомина, 1995).

Наблюдаемые в нашем эксперименте гистологические изменения в печени группы III совпадают с описанными ранее проявлениями хронического описторхоза, такими как перидуктальный фиброз, пролиферация эпителия желчных протоков, лимфоцитарно-эозинофильная инфильтрация (Истомина, 1995; Бычков и др., 2003; Lvova et al., 2012). В частности, были выявлены гиперплазия и метаплазия эпителия желчных протоков, наличие полипов, что можно интерпретировать как способность *O. felineus* стимулировать пролиферацию клеток печени и тем самым индуцировать предраковые изменения (Истомина, 1995; Lvova et al., 2012). Эти изменения, вероятно, являются отражением промоторных способностей *O. felineus*, о которых писали ранее другие авторы (Бычков, Яроцкий, 1990) и которые, видимо, сходны с таковыми у *O. viverrini* и *C. sinensis* (Flavell, Lucas, 1982; Lee et al., 1994).

При сочетанном влиянии *O. felineus* и ДМН (группа IV) к 18-й неделе эксперимента наблюдались опухоли у 100 % животных. Интересно, что в работе Истоминой холангиоцеллюлярные карциномы развивались у 100 % животных только к 34-й неделе (240 дней) (Истомина, 1995). Чем вызвана такая разница в динамике холангиокарциногенеза, предстоит исследовать в дальнейшем. По литературным данным, посвященным оценке канцерогенного потенциала близкородственного вида *O. viverrini*, показано развитие холангиокарциномы при сочетанном действии паразита и ДМН. При том же количестве особей *O. viverrini* на особь хозяина, но при однократном введении 1.6 мг ДМН холангиокарцинома возникала также на 18-й неделе эксперимента (Flavell, Lucas, 1982). При тех же дозах паразитов и ДМН, что и в нашем эксперименте, холангиокарцинома была найдена на 30-й неделе у 88.24 % животных, на 39-й неделе у 91.67 % животных (Tesana et al., 2000), т. е. несколько позже, но в целом со сходной эффективностью. При удвоенных же дозах как паразита, так и ДМН такая же частота холангиокарцином (100 %) была зарегистрирована на 22-й неделе (Thamavit et al., 1978). Есть, однако, работы, в которых было обнаружено развитие холангиокарцином как раньше 18 недель, на 13-й неделе (3 мес.) у 100 % животных (Songserm et al., 2009), так и значительно позже и реже — на 40-й неделе у 20 % животных (Thamavit et al., 1987).

Результаты нашей работы демонстрируют, что *O. felineus* служит промотором в ДМН-инициированном двухстадийном холангиокарциногенезе. Эта роль трематод уже была установлена раньше для других эпидемиологически значимых печеночных сосальщиков семейства описторхид (Flavell, Lucas, 1982; Lee et al., 1994). Способность *O. felineus* вызывать предраковые изменения печени и образование холангиокарциномы при сочетанном действии с ДМН, а также вышеизложенные сравнения еще раз подтверждают, что паразитирование *O. felineus* оказывает не меньшее влияние на развитие патологий в печени, чем паразитирование *O. viverrini* и *C. sinensis*. Наши данные предоставляют новые основания для рассмотрения вопроса о повышении группы канцерогенности по классификации МАИР для *O. felineus*.

БЛАГОДАРНОСТИ

Работа выполнена при частичной поддержке бюджетного проекта ИЦиГ СО РАН VI.60.1.1. (№ гос. регистрации 01201280335) и гранта партнерских исследований СО РАН (№ 19).

Список литературы

Бычков В. Г., Труханова Л. С., Крылов Г. Г., Куликова Л. Н., Мальцева Е. Д., Смирнова Е. А., Коидалеико В. Ф. 2003. Изменения в печени хомячков, индуцированные N-нитрозодиэтиламином при суперинвазивном описторхозе. Вопросы онкологии. 49 (4) : 476—483.

Бычков В. Г., Яроцкий Л. С. 1990. Проблемы онкогенности паразитов. Мед. паразитол. и паразитарн. болезни. 3 : 46—49.

Истомина О. Ю. 1995. Морфогенез холангиоцеллюлярного рака печени при сочетанном воздействии описторхов и диметилнитрозамина: Автореф. дис. ... канд. биол. наук. Челябинск. 24 с.

Павлюков И. А., Березанцев Ю. А. 1991. Эфир-уксусный метод исследования фекалий на яйца описторхисов. Мед. паразитол. и паразитарн. болезни. 3 : 57.

Belamaric J. 1973. Intrahepatic bile duct carcinoma and *C. sinensis* infection in Hong Kong. Cancer. 31 (2) : 468—473.

Flavell D. J., Lucas S. B. 1982. Potentiation by the human liver fluke, *Opisthorchis viverrini*, of the carcinogenic action of N-nitrosodimethylamine upon the biliary epithelium of the hamster. British Journ. of Cancer. 46 (6) : 985—989.

Flavell D. J., Lucas S. B. 1983. Promotion of N-nitrosodimethylamine-initiated bile duct carcinogenesis in the hamster by the human liver fluke, *Opisthorchis viverrini*. Carcinogenesis. 4 (7) : 927—930.

Hou P. C. 1956. The relationship between primary carcinoma of the liver and infestation with *Clonorchis sinensis*. The Journ. of Pathology and Bacteriology. 72 (1) : 239—246.

IARC Monographs on the Evaluation of Carcinogenic Risks to Humans. 1994. Schistosomes, liver flukes and *Helicobacter pylori*. IARC Working Group on the Evaluation of Carcinogenic Risks to Humans. Lyon, 7—14 June. 61 : 1—241.

IARC Monographs on the Evaluation of Carcinogenic Risks to Humans. 2012. Biological agents. Volume 100 B. A review of human carcinogens. IARC Working Group on the Evaluation of Carcinogenic Risks to Humans. 100 (Pt B) : 1—441.

Lee J. H., Rim H. J., Bak U. B. 1993. Effect of *Clonorchis sinensis* infection and dimethylnitrosamine administration on the induction of cholangiocarcinoma in Syrian golden hamsters. The Korean Journ. of Parasitol. 31 (1) : 21—30.

Lee J. H., Yang H. M., Bak U. B., Rim H. J. 1994. Promoting role of *Clonorchis sinensis* infection on induction of cholangiocarcinoma during two-step carcinogenesis. The Korean Journ. of Parasitol. 32 (1) : 13—18.

Lim J. H. 2011. Liver flukes: the malady neglected. Korean Journ. of Radiology. 12 (3) : 269—279.

Lim M. K., Ju Y. H., Franceschi S., Oh J. K., Kong H. J., Hwang S. S., Park S. K., Cho S. I., Sohn W. M., Kim D. I., Yoo K. Y., Hong S. T., Shin H. R. 2006. *Clonorchis sinensis* infection and increasing risk of cholangiocarcinoma in the Republic of Korea. The American Journ. of Tropical Medicine and Hygiene. 75 (1) : 93—96.

Lvova M. N., Tangkawattana S., Balthaisong S., Katokhin A. V., Mordvinov V. A., Sripa B. 2012. Comparative histopathology of *Opisthorchis felineus* and *Opisthorchis viverrini* in a hamster model: an implication of high pathogenicity of the European liver fluke. Parasitology International. 61 (1) : 167—172.

Mordvinov V. A., Furman D. P. 2010. The Digenea parasite *Opisthorchis felineus*: a target for the discovery and development of novel drugs. Infectious Disorders — Drug Targets. 10 (5) : 385—401.

Songserm N., Prasongwattana J., Sithithaworn P., Sripa B., Pipitkool V. 2009. Cholangiocarcinoma in experimental hamsters with long-standing *Opisthorchis viverrini* infection. Asian Pacific Journ. of Cancer Prevention. 10 (2) : 299—302.
Sripa B., Brindley P. J., Mulvenna J., Laha T., Smout M. J., Mairiang E., Bethony J. M., Loukas A. 2012. The tumorigenic liver fluke *Opisthorchis viverrini* — multiple pathways to cancer. Trends in Parasitology. 28 (10) : 395—407.
Sripa B., Kaewkes S. 2000. Localisation of parasite antigens and inflammatory responses in experimental opisthorchiasis. International Journ. for Parasitology. 30 (6) : 735—740.
Sripa B., Kaewkes S., Sithithaworn P., Mairiang E., Laha T., Smout M., Pairojkul C., Bhudhisawasdi V., Tesana S., Thinkamrop B., Bethony J. M., Loukas A., Brindley P. J. 2007. Liver fluke induces cholangiocarcinoma. PLoS Medicine. 4 (7) : e201.
Tesana S., Takahashi Y., Sithithaworn P., Ando K., Sakakura T., Yutanawiboonchai W., Pairojkul C., Ruangjirachuporn W. 2000. Ultrastructural and immunohistochemical analysis of cholangiocarcinoma in immunized Syrian golden hamsters infected with *Opisthorchis viverrini* and administered with dimethylnitrosamine. Parasitology International. 49 (3) : 239—251.
Thamavit W., Bhamarapravati N., Sahaphong S., Vajrasthira S., Angsubhakorn S. 1978. Effects of dimethylnitrosamine on induction of cholangiocarcinoma in *Opisthorchis viverrini*-infected Syrian golden hamsters. Cancer Research. 38 (12) : 4634—4639.
Thamavit W., Kongkanuntn R., Tiwawech D., Moore M. A. 1987. Level of *Opisthorchis* infestation and carcinogen dose-dependence of cholangiocarcinoma induction in Syrian golden hamsters. Virchows Archiv. B, Cell pathology including molecular pathology. 54 (1) : 52—58.

ROLE OF OPISTHORCHIS FELINEUS ON INDUCTION OF BILE DUCT CANCER

G. A. Maksimova, N. A. Zhukova, E. V. Kashina, M. N. Lvova,
A. V. Katokhin, T. G. Tolstikova, V. A. Mordvinov

Key words: *Opisthorchis felineus*, dimethylnitrosamine, *Mesocricetus auratus*, cholangiocarcinoma.

SUMMARY

Opisthorchis felineus (Trematoda) is widespread in the Russian Federation, especially in Siberia, and other countries of Europe. Infestation of endemic area population with *O. felineus* reaches 80 %. On animal models of the infection of closely related *Opisthorchis viverrini* combined with the nitrosamines' intake it has been shown that the parasite induces cholangiocarcinoma. However carcinogenic potential of *O. felineus* is still poorly studied. The present study is aimed to investigate the role of *O. felineus* in cholangiocarcinoma carcinogenesis in hamster treated additionally by dimethylnitrosamine (DMN). Golden hamsters were divided into 4 groups (15 specimens in the control group and 20 for other groups) : (I) untreated control, (II) 12.5 ppm DMN solution intake, (III) infected with 50 metacercariae of *O. felineus* and (IV) infected with 50 metacercariae of *O. felineus* and 12.5 ppm DMN solution intake. According to the histological data, in the *O. felineus*-infested group significant hyperplastic and dysplastic biliary changes were found considered as a precancerogenic state. Such pathological changes of bile ducts were more severe in group treated with both factors, with cholangiocarcinoma being found out at 18th week in all the animals of this group. These results demonstrate that *O. felineus* could play promoting role in two-step model in cholangiocarcinoma carcinogenesis and may be used to define the *O. felineus* group in the International Agency for Research on Cancer classification of agents, mixtures and exposures (IARC categories).